

A large, vibrant yellow flower with a detailed center is positioned in the top left corner of the page. The background is a lush green field of grass.

ISOLDE RICHTER  
NATURHEILSCHULE

# LESEPROBE



ERNÄHRUNGSBERATERIN  
FÜR HUNDE UND KATZEN

DOZENTIN  
JULIA HARMENING<sup>©</sup>



## Inhaltsverzeichnis

<b>1. Verdauung / Anatomie des Hundes</b> .....	5
1.1 Kopfdarm – Mundhöhle (Cavum oris) & Rachen (Pharynx) .....	5
1.2 Vorderdarm.....	9
1.3 Die Bauchspeicheldrüse (Pankreas).....	9
1.4 Mitteldarm (Dünndarm-Intestinum tenue).....	10
1.5 Enddarm (Dickdarm-Intestinum).....	11
<b>2. Verdauung / Anatomie der Katze</b> .....	13
2.1 Kopfdarm – Mundhöhle (Cavum oris) & Rachen (Pharynx) .....	13
2.2 Vorderdarm.....	17
2.4 Mitteldarm (Dünndarm-Intestinum tenue).....	18
2.5 Enddarm (Dickdarm-Intestinum crassum).....	20
<b>3. Leber und Gallenblase</b> .....	21
<b>4. Verdauungstrakt/ Organübersicht</b> .....	22
<b>5. Verdauung und Nährstoffaufnahme</b> .....	22
<b>6. Nährstoffe</b> .....	24
<b>7. BARFEN</b> .....	31
<b>8. Ermittlung der Futtermenge Hund</b> .....	41
<b>9. Calciumpräparate</b> .....	42
<b>10. Fettberechnung</b> .....	43
<b>11. Die (Geburts)Vorbereitungsphase Hund</b> .....	44
<b>12. BARF-Aufteilung Katze</b> .....	46
<b>13. Die (Geburts)-Vorbereitungsphase Katze</b> .....	54
<b>14. Nahrungsergänzungsmittel</b> .....	55
14.1 Hagebuttenschalen .....	55
14.2 Grünlippmuschelextrakt.....	55
14.3 Seealgenmehl .....	56
14.4 Vitamin B-Komplex .....	57
14.5 Bierhefe.....	58
14.6 Chlorella.....	58
14.7 Spirulina.....	59
14.8 Knoblauch !!!nicht für Katzen geeignet!!!.....	59
14.9 Propolis .....	60
14.10 Coenzym Q10 .....	61
14.11 Himbeerblatt.....	61
14.12 Methylsulfonylmethan (MSM) .....	61



---

14.13 Omega 3,6 und 9 Fettsäuren .....	62
<b>15. Futterdeklaration- was steckt drin? .....</b>	<b>62</b>
<b>Brauner Reis.....</b>	<b>65</b>
<b>Butylhydroxytoluol (BHT, E 321) .....</b>	<b>66</b>
<b>Calciumcarbonat .....</b>	<b>66</b>
<b>Casein/Kasein .....</b>	<b>67</b>
<b>Ethoxyquin (E 324).....</b>	<b>69</b>
<b>Kassava .....</b>	<b>75</b>
<b>Kleber/Kleiber.....</b>	<b>75</b>
<b>16. Energie .....</b>	<b>86</b>
<b>17. NRC Tabelle.....</b>	<b>91</b>
<b>18. Beispiel Anamnesebogen.....</b>	<b>93</b>
<b>19. Übersicht / Formelsammlung.....</b>	<b>96</b>
<b>20. Literaturangaben / Quellenangaben: .....</b>	<b>103</b>



## 0.1 Anatomische Lagebezeichnung

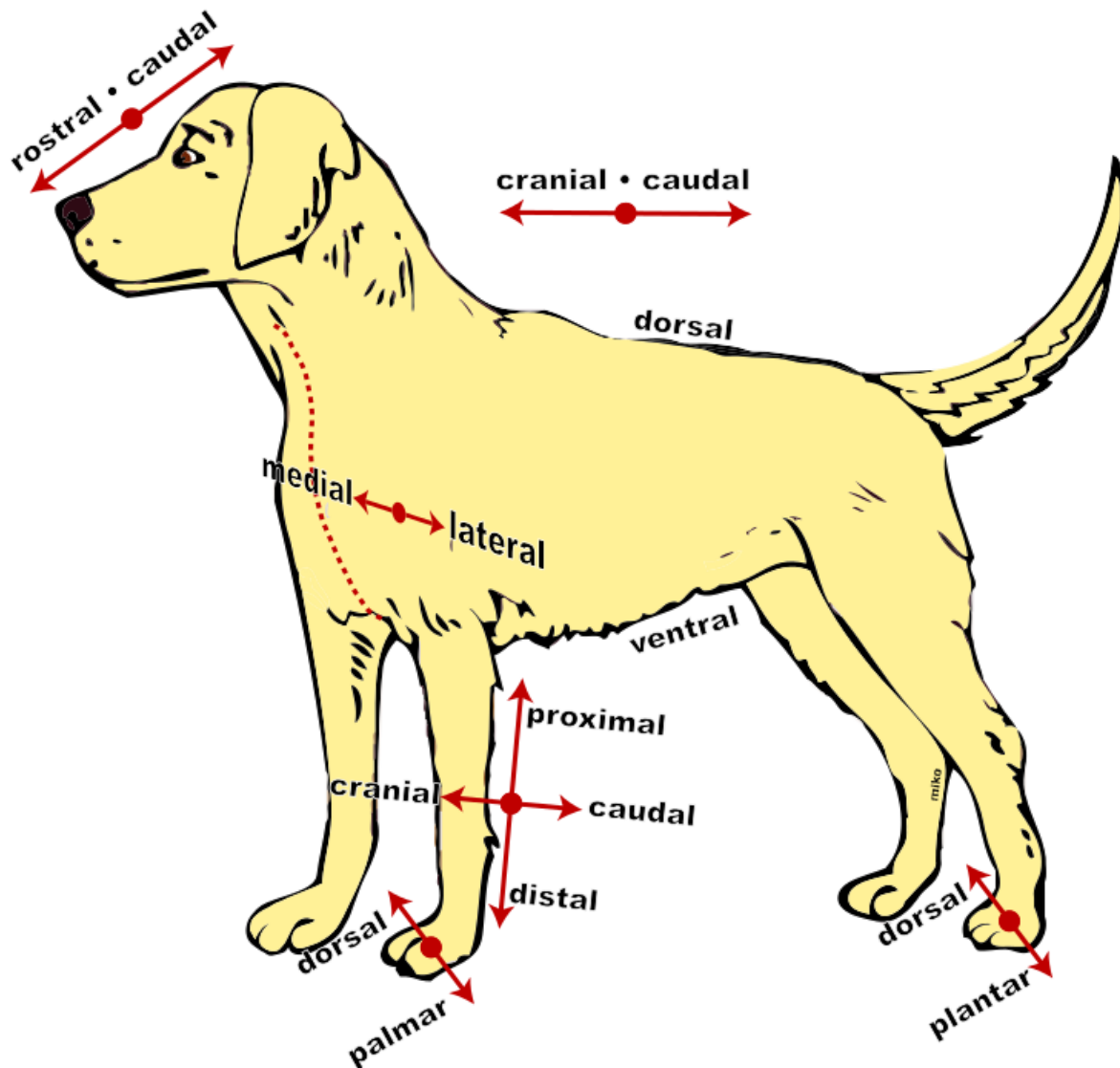


Foto: Fotolia

<b><u>Rostal:</u></b>	zur Schnauze hin gelegen
<b><u>Kranial:</u></b>	zum Schädel hin
<b><u>Dorsal:</u></b>	den Rücken betreffend
<b><u>Medial:</u></b>	Mitte betreffend; teilt genau in eine rechte und linke Seite
<b><u>Lateral:</u></b>	seitlich oder seitwärts gelegen
<b><u>Ventral:</u></b>	den Bauch betreffend
<b><u>Proximal:</u></b>	näher zur Körpermitte hin
<b><u>Cranial:</u></b>	zum Kopf hin
<b><u>Caudal:</u></b>	zum Steißbein hin
<b><u>Distal:</u></b>	von der Körpermitte entfernt
<b><u>Plamar:</u></b>	handflächenseitig
<b><u>Plantar:</u></b>	die Sohlenfläche betreffend



# 1. Verdauung / Anatomie des Hundes

Der Verdauungstrakt des Hundes wird in vier Abschnitte unterteilt:

1. Kopfdarm
2. Vorderdarm
3. Mitteldarm
4. Enddarm

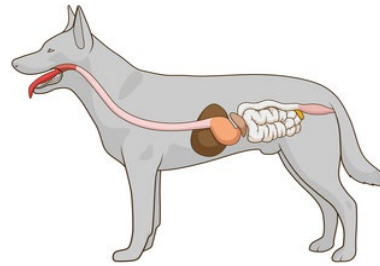


Foto: Fotolia

## 1.1 Kopfdarm – Mundhöhle (Cavum oris) & Rachen (Pharynx)

Die Mundhöhle oder auch Cavum oris genannt, erstreckt sich von den Lippen bis zum Rachen. Dieser Abschnitt wird als Kopfdarm bezeichnet. Zu diesem gehören Lippen, Zähne, Zunge, Zahnfleisch, Gaumen und der Rachen. Die Maulhöhle ist mit einer sehr durchbluteten, blassrosa oder auch bei einigen Rassen dunkel pigmentierten, drüsenlosen Schleimhaut ausgekleidet. Feucht gehalten wird sie durch das Sekret der Drüsen (Lippen, Backen, Zunge sowie der großen Speicheldrüsen). Die Ausführungsgänge enden in der Mundhöhle.

### 1.1.1 Lippen (Labia oris)

Die Mundspalte, auch Rima oris genannt, wird als Eingang der Mundhöhle bezeichnet. Diese wird von Oberlippe (Labium maxillare) und Unterlippe (Labium mandibulare) beschränkt. Die Oberlippe ist bei Hunden länger und überlappt die Unterlippe, wenn das Maul geschlossen ist.

Die Lippen bestehen aus drei Schichten:

- Außenfläche  
Die äußere Haut bildet die Außenfläche und diese ist sehr sensibel, weil sie viele Nervenenden ausweist. Da sie Bestandteil des Tastsinns ist, reagiert sie auf Berührungen, Kälte und Wärme empfindlich.
- Mittelschicht  
Diese Schicht weist Muskel-, Binde-, Sehnen- und Fettgewebe auf und bildet die Grundlage der Lippen.
- Innenfläche  
Die Lippenschleimhaut wird durch die Innenfläche gebildet und geht dann ins Zahnfleisch über.

Ein Kennzeichen der Säugetiere ist die Beweglichkeit der Lippen, die Voraussetzung für den Saugakt ist.

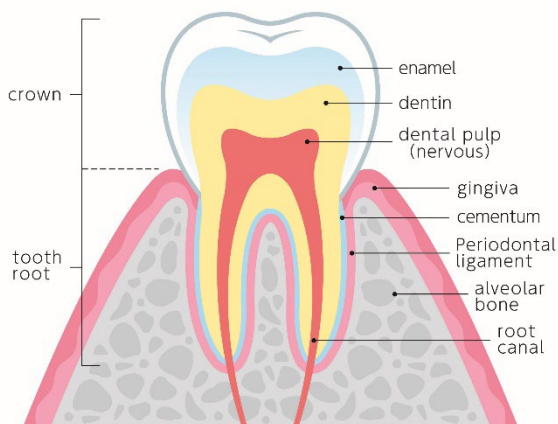
### 1.1.2 Zähne (Dentes)

Die Zähne sind dafür gedacht, dass die Beute getötet werden kann, Pflanzen/Gras abgerissen werden kann und natürlich der mechanischen Zerkleinerung. Außerdem werden sie als Schutz/Waffe zu deren Verteidigung/Angriff benutzt.



### 1.1.3 Zahnaufbau

Ein Zahn besteht aus Zahnschmelz, Dentin, Zahnzement, Zahnmark und dem Zahnhalteapparat.



Zahnschmelz: Dieses ist die sichtbare, äußere Schicht des Zahns. Dieser ist sehr robust gegenüber Verdauungsenzymen, Säuren und Alkalien.

Dentin (Zahnbein): Dies ist der Hauptbestandteil eines Zahnes. Wenn die Zähne durchbrechen (Milchzähne), enthalten sie noch sehr wenig Dentin und sind fast noch hohl. Deswegen brechen sie bei jungen Hunden häufig bei Zerrspielen ab.

Zahnzement: Diese knochenähnliche Substanz umhüllt die schmelzfreien Wurzeln der Zähne.

Foto:Shutterstock Nr. 1813299436

Zahnmark: Dieses füllt den Innenraum eines Zahnes aus.

Zahnhalteapparat: Dieser besteht aus Knochenfortsätzen des Kieferknochens und dem Zahnfleisch.

### 1.1.4 Zahnwechsel

Das erste Gebiss wird als Milchzähne bezeichnet. Welpen besitzen 28 Milchzähne, die zwischen dem 4. Monat und dem 7. Monat gegen 42 bleibende Zähne (Dauergebiss) getauscht werden in:

- 12 Schneidezähne (Incisivi)
- 4 Eckzähne (Canini)
- 16 Prämolare
- 10 Molare



Foto: Fotolia

Die Backenzähne (Molare) und auch der erste vordere Backenzahn (Prämolar 1 = P1) findet man erst im Dauergebiss vor.



## 1.1.5 Zahnformel

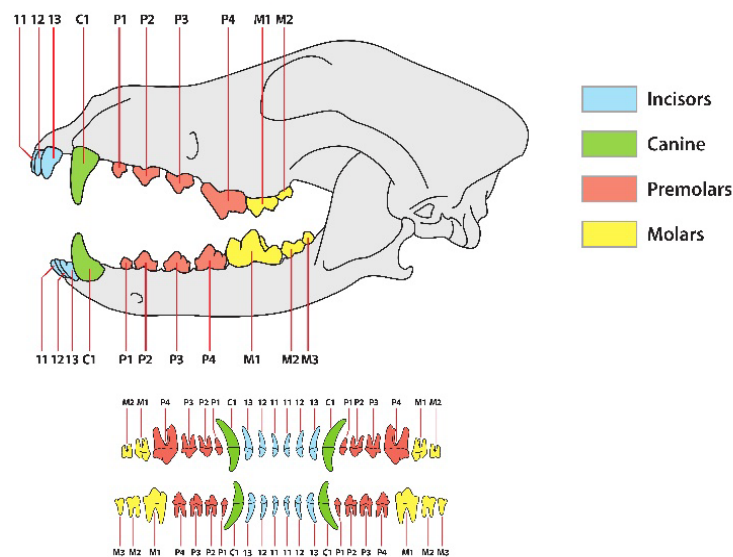


Foto: Shutterstock Nr. 1933293218

## 1.1.6 Zunge (Lingua)

Die Zunge besteht aus quer gestreifter Muskulatur, Binde- und Fettgewebe und ist mit drüsenloser Schleimhaut überzogen. Sie ist bei Fleischfressern sehr beweglich.

Beim Hund dient die Zunge, um Nahrung und Wasser aufzunehmen, beim Schmecken, die Nahrung durch Kaubewegungen weiterzutransportieren, aber auch zur Lautäußerung und für die Beleckung.

Die Zunge besteht aus Zungenkörper und Zungenwurzel/Zungengrund.

Durch die Zungenfurche teilt sich die Zungenoberfläche in zwei Teile.

Über die gesamte Zungenoberfläche verteilen sich zahlreiche Papillen (Zungenwärtchen/Papillae), die anders geformt sind.

Wegen der unterschiedlichen Funktion unterscheidet man zwischen mechanischen Papillen und Geschmackspapillen.

Mechanische Papillen: Die fadenförmigen Papillen sind die Wichtigsten. Sie stehen in diagonaler Reihe über die ganze Zunge.

Beim Hund sind diese weich und werden dann zum Rachen hin größer.

Geschmackspapillen: Diese sind für die Aufnahme von jeglichen Geschmacksreizen verantwortlich.

Hunde besitzen nur 1/6 der Geschmacksnerven, die ein Mensch hat und können süß, salzig, sauer und umami schmecken.

Lediglich im hinteren Zungenbereich wird der bittere Geschmack wahrgenommen.

### **1.1.7 Speichel & Speicheldrüsen**

Das sogenannte Sekret der großen und kleinen Speicheldrüsen ist der Speichel (Saliva). Speicheldrüsen sind exokrine Drüsen, die den Speichel bilden und damit die Gleitfähigkeit zum Abschlecken eines Bisses erzeugen.

Bei Hunden gibt es **drei große Speicheldrüsen**:

- die Ohrspeicheldrüse (Glandula parotidea)  
Diese sondert ein dünnflüssiges Sekret ab.
- die Unterkieferspeicheldrüse (Glandula mandibularis)  
Diese ist bei Tieren überwiegend mukös.
- und die Unterzungenspeicheldrüse (Glandula sublingualis)  
Diese ist überwiegend serös.

Darüber hinaus gibt es zahlreiche kleine Speicheldrüsen.

Die Funktion des Speichels besteht aus:

- Mundschleimhaut feucht halten
- Beim Durchmischen des Futters mit Speichel wird die Gleitfähigkeit des Nahrungsbreis erhöht und das Abschlucken ermöglicht.
- Speichel löst die Geschmacksstoffe aus der Nahrung
- Der Speichel enthält Antikörper.
- Bei Hunden wurden Wachstumsfaktoren im Speichel nachgewiesen. Diese haben wohl eine Bedeutung bei der Wundheilung. Durch den Speichel des Hundes werden Keime abgetötet.
- Hunde haben geringfügig Verdauungsenzyme im Speichel

### **1.1.8 Rachen (Pharynx)**

Dies ist der trichterförmige Abschnitt des Verdauungstrakts, der zwischen Mundhöhle und Speiseröhre liegt.

Die Funktion des Rachens liegt bei der Verdauung und hat auch Anteil beim Atmen.

In der Rachenhöhle findet man folgende Öffnungen:

- Zwei Öffnungen zur Nasenhöhle
- Zwei Öffnungen zur Ohrtrumpete
- Eine Öffnung zum Kehlkopf
- Eine Öffnung zur Speiseröhre





## **1.2 Vorderdarm**

Dieser besteht aus der Speiseröhre und dem Magen.

### **1.2.1 Speiseröhre (Oesophagus)**

Die Speiseröhre ist ein häutig-muskulöser Schlauch, ausgekleidet von einer Schleimhaut. Sie stellt die Verbindung zwischen Schlund und Magen dar und leitet die Nahrung durch peristaltische Bewegungen vom Rachen zum Magen.

Diese ist dehnbar und durch das Sekret von den dort sitzenden Drüsen wird die Nahrung gleitfähig gemacht.

Außerdem ist sie mit zwei Schließmuskeln ausgestattet, damit keine Luft in den Magen bzw. Magensäure in die Speiseröhre gelangt.

### **1.2.2 Magen (Gaster, Ventriculus)**

Der Magen speichert nicht nur die Nahrung zeitweise, sondern bereitet diese auch für die Verdauung im Dünndarm vor. Durch sogenannte peristaltische Bewegung der Magenwand wird die Nahrung weiter zerkleinert, Magensaft beigemischt und in Etappen an den Dünndarm weitergegeben. Der Magen liegt zwischen Speiseröhre und Zwölffingerdarm (Duodenum). Er ist ein Hohlorgan und sehr dehnbar, da Karnivoren große Mengen ihrer Beute fressen.

### **1.2.3 Magendrüsen**

Der Magen wird in drei Drüsenregionen unterteilt:

- Cardiadrüsenzzone (muköse Sekrete)
- Fundusdrüsenzzone (Enzyme, Salzsäure und muköse Sekrete)
- Pylorusdrüsenzzone (muköse Sekrete)

Die Nahrung benötigt zwischen 72 Minuten und 4 Stunden, um den Magen zu passieren.

## **1.3 Die Bauchspeicheldrüse (Pankreas)**

Die Pankreas liegt quer im Oberbauch zwischen Zwölffingerdarm und Magen.

Die Bauchspeicheldrüse besitzt eine exokrine (nach außen absondernde) und endokrine (in das Blut absondernde) Funktion.

Exokrine Funktion: Hier produziert die Pankreas Verdauungsenzyme.

Endokrine Funktion: Es werden Hormone in das Blut ausgeschüttet, die den Blutzuckerspiegel beeinflussen.

### **1.3.1 Verdauungsenzyme**

In der Pankreas werden Verdauungsenzyme produziert mit unterschiedlichen Funktionen: Peptidasen sind Enzyme, die Proteine oder Peptide spalten können. Wenn größere Proteine gespalten werden, werden sie auch als Proteasen bezeichnet.

Lipase sind Enzyme, die von Lipiden wie Glyceriden oder Cholesterinestern freie Fettsäuren abspalten.

Amylase wird in der Bauchspeicheldrüse und in den Speicheldrüsen der Mundhöhle gebildet und spaltet die Kohlenhydrate im Nahrungsbrei zu einfachem Zucker.

Amylase (5 % nur, was Hunde produzieren) wird in der Bauchspeicheldrüse und in den Speicheldrüsen der Mundhöhle gebildet.

Bicarbonat und Wasser werden von der Bauchspeicheldrüse ausgeschüttet, um die Säure zu neutralisieren.

### **1.4 Mitteldarm (Dünndarm-Intestinum tenue)**

Dieser beinhaltet den Zwölffingerdarm, den Leerdarm und den Hüftdarm.

Aufgabe des Dünndarms ist, die vom Magen aufbereitete Nahrung mit der Hilfe von Bauchspeicheldrüsenenzymen und auch der Galle zu verarbeiten.

So können die einzelnen Parameter durch die Dünndarmschleimhaut in die Blutbahn übergehen und vom Körper verwertet werden. Das was unverdaulich ist, geht weiter in den Dickdarm.

Der Dünndarm beim Hund hat ein Verhältnis von 6:1.zur Körperlänge.

Um den Dünndarm zu passieren, braucht die Nahrung zwischen 3 und 5 Stunden.

#### Drüsen des Dünndarmes:

Brunner-Drüsen, die Becherzellen und die Lieberkühn-Drüsen

#### Darmflora

Die Darmflora wird auch Mikrobiom genannt. Der Darmtrakt wird hauptsächlich von Bakterien besiedelt. 70-80 % des Immunsystems liegen im Darm (70-80 % der Abwehrzellen liegen im Darm).

Die Darmflora ist im Dünndarm anders als im Dickdarm.

#### Dünndarmwand

Sie besteht aus folgenden Schichten:

- Darmschleimhaut (Mukosa)
- Submukosa
- Muskelschicht
- Bauchfell

#### Darmschleimhaut

Die Darmschleimhaut erneuert sich innerhalb von drei bis sechs Tagen.



### **1.4.1 Zwölffingerdarm (Duodenum)**

Der Name Duodenum kommt aus der Humananatomie. Bei Menschen ist der Abschnitt so lang, wie zwölf Finger breit sind.

Beim Hund ist dieser ca. 30 cm lang. Obwohl die Größenverhältnisse nicht stimmen, hat man es in der Tieranatomie übernommen.

Der Zwölffingerdarm schließt sich an den Magenausgang an und liegt nahe der Leber und an der Bauchspeicheldrüse. In das Lumen (Innendurchmesser) münden der Gallengang der Leber und die Ausführungsgänge der Bauchspeicheldrüse.

Der Nahrungsbrei wird durch Gallenflüssigkeit neutralisiert.

Dort sind eine Vielzahl von Verdauungsenzymen ansässig und es findet der Großteil der Verdauung statt.

Zwölffingerdarm sowie Leerdarm verfügen über sogenannte Darmzotten und somit werden erste Spaltprodukte der Verdauung in den Körper aufgenommen und auch abtransportiert.

### **1.4.2 Leerdarm (Jejunum)**

Dieser ist 1,6 bis 4,2 Meter lang und somit der längste Abschnitt des Dünndarms.

Die Spaltung der Nährstoffe wird hier fortgesetzt.

Meistens ist dieser Abschnitt leer oder nur mit geringem dünnflüssigem Speisebrei gefüllt - daher der Name.

### **1.4.3 Hüftdarm, Krummdarm (Ileum)**

Dieser ist im Durchschnitt ca. 11 cm lang.

Dies ist der letzte Abschnitt des Dünndarms, der dann in den Blinddarm mündet.

Nur wenige Nährstoffe und ein ganz geringer Anteil Wasser werden hier resorbiert.

Die Gallensäure wird hier fast vollständig resorbiert.

## **1.5 Enddarm (Dickdarm-Intestinum)**

Dieser besteht aus:

- Blinddarm
- Grimmdarm
- Mastdarm

### **1.5.1 Blinddarm (Caecum)**

Dieser ist beim Hund sehr klein und auch der Wurmfortsatz fehlt. Es ist ein blind endender Sack.

Hier werden von Bakterien die Futterreste zersetzt und die Vitamine gebildet. Überwiegend die B-Vitamine.

Die Fleischfresser (Carnivoren) haben eine eingeschränkte Fähigkeit, Rohfasern zu verdauen.

### **1.5.2 Grimmdarm (Kolon)**

Dies ist der Hauptteil des Dickdarms und wird in drei Abschnitte unterteilt:

- Der erste Abschnitt steigt rechts in der Bauchhöhle nach oben - aufsteigender Grimmdarm.
- Der zweite Teil wechselt in seinem Verlauf von der rechten Körperseite auf die linke und wird daher als querverlaufender Grimmdarm bezeichnet.
- Der dritte Abschnitt zieht auf der linken Körperhälfte in Richtung Becken - absteigender Grimmdarm.

Die letzten Futterreste werden hier aufgespalten. Die hauptsächliche Funktion dient der Wasserrückgewinnung aus dem fäkalen Material.

### **1.5.3 Mastdarm (Rektum)**

Der Mastdarm ist der letzte Abschnitt des Dickdarms. Er liegt in der Beckenhöhle und ist nur im Anfangs- und Mittelteil von Bauchfell überzogen. Hier wird Unverdauliches gespeichert, bevor es aus dem After geschieden wird.

Auch während der Verweildauer wird dem Kot noch Wasser entzogen.

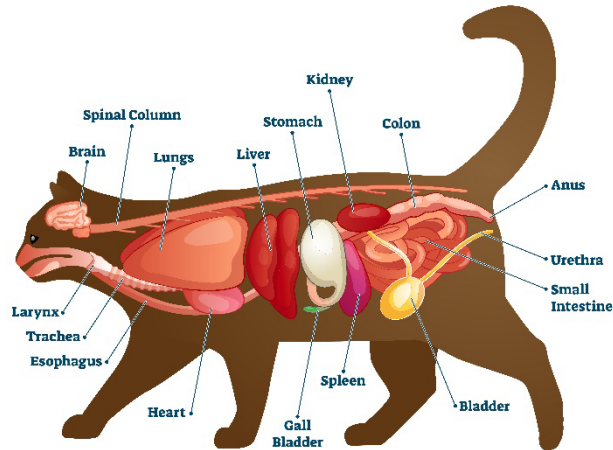


## 2. Verdauung / Anatomie der Katze

Der Verdauungstrakt der Katze wird in vier Abschnitte unterteilt:

1. Kopfdarm
2. Vorderdarm
3. Mitteldarm
4. Enddarm

## ANATOMY OF A CAT



### 2.1 Kopfdarm – Mundhöhle (Cavum oris) & Rachen (Pharynx)

Die Mundhöhle oder auch Cavum oris genannt, erstreckt sich von den Lippen bis zum Rachen. Dieser Abschnitt wird als Kopfdarm bezeichnet. Zu diesem gehören Lippen, Zähne, Zunge, Zahnfleisch, Gaumen und der Rachen. Die Mundhöhle ist eine sehr durchbluteten, blassrosa oder auch bei einigen Rassen dunkel pigmentierten, drüsenlosen Schleimhaut ausgekleidet. Feucht gehalten wird sie durch das Sekret der Drüsen (Lippen, Backen, Zunge sowie der großen Speicheldrüsen). Die Ausführungsgänge enden in der Mundhöhle.

Foto: Shutterstock Nr. 1779304166

#### 2.1.1 Lippen (Labia oris)

Die Mundspalte, auch Rima oris genannt, wird als Eingang der Mundhöhle bezeichnet. Diese wird von Oberlippe (Labium maxillare) und Unterlippe (Labium mandibulare) beschränkt. Die Oberlippe ist bei Katzen länger und überlappt die Unterlippe, wenn das Maul geschlossen ist.

Die Lippen bestehen aus drei Schichten:

- Außenfläche  
Die äußere Haut bildet die Außenfläche und diese ist sehr sensibel, weil sie viele Nervenenden ausweist. Da sie Bestandteil des Tastsinns ist, reagiert sie auf Berührungen, Kälte und Wärme empfindlich.
- Mittelschicht  
Diese Schicht weist Muskel-, Binde-, Sehnen- und Fettgewebe vor und bildet die Grundlage der Lippen.
- Innenfläche  
Die Lippenschleimhaut wird durch die Innenfläche gebildet und geht dann ins Zahnfleisch über.

Ein Kennzeichen der Säugetiere ist die Beweglichkeit der Lippen, die Voraussetzung für den Saugakt ist.



## 2.1.2 Zähne (Dentes)

Die Zähne sind dafür gedacht, dass die Beute getötet werden kann, Pflanzen/Gras abgerissen werden kann und natürlich der mechanischen Zerkleinerung. Außerdem werden sie als Schutz/Waffe zu deren Verteidigung/Angriff benutzt.

## 2.1.3 Zahnaufbau

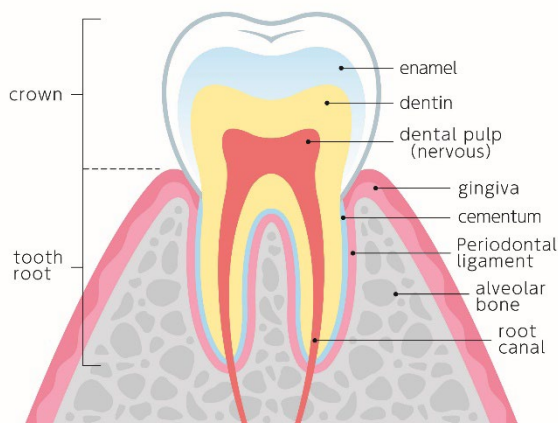


Foto: Shutterstock Nr. 1813299436

Ein Zahn besteht aus Zahnschmelz, Dentin, Zahnzement, Zahnmark und dem Zahnhalteapparat.

Zahnschmelz: Dieses ist die sichtbare, äußere Schicht des Zahns. Dieser ist sehr robust gegenüber Verdauungsenzymen, Säuren und Alkalien.

Dentin (Zahnbein): Dies ist der Hauptbestandteil eines Zahnes. Wenn die Zähne durchbrechen (Milchzähne), enthalten sie noch sehr wenig Dentin und sind fast noch hohl. Deswegen brechen sie bei jungen Hunden häufig bei Zerrspielen ab.

Zahnzement: Diese knochenähnliche Substanz umhüllt die schmelzfreien Wurzeln der Zähne.

Zahnmark: Dieses füllt den Innenraum eines Zahnes aus.

Zahnhalteapparat: Dieser besteht aus Knochenfortsätzen des Kieferknochens und dem Zahnfleisch.

## 2.1.4 Zahnwechsel

Kitten besitzen 26 Milchzähne, die zwischen dem 4. Monat und dem 7. Monat gegen 30 bleibende Zähne getauscht werden in:

- 12 Schneidezähne
- 4 Eckzähne
- 10 Prämolare
- 4 Molare



Foto: Fotolia

Die Backenzähne (Molare) und auch der erste vordere Backenzahn (Prämolar 1 = P1) findet man erst im Dauergebiss vor.

## 2.1.5 Zahnformel

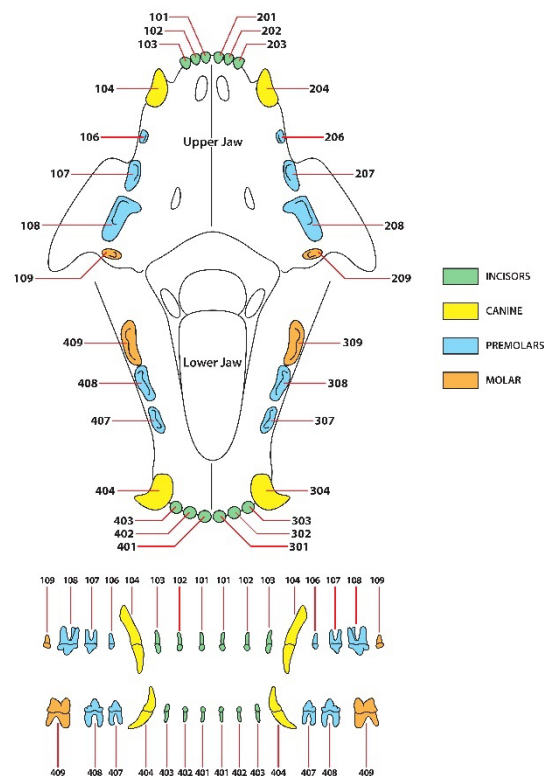


Foto: Shutterstock Nr. 2029992230

## 2.1.6 Zunge (Lingua)

Die Zunge besteht aus quer gestreifter Muskulatur, Binde- und Fettgewebe und ist mit drüsenloser Schleimhaut überzogen. Sie ist bei Fleischfressern sehr beweglich.

Bei der Katze dient die Zunge, um Nahrung und Wasser aufzunehmen, beim Schmecken, die Nahrung durch Kaubewegungen weiterzutransportieren, aber auch zur Lautäußerung und für die Beleckung.

Die Zunge besteht aus Zungenkörper und Zungenwurzel/Zungengrund.

Durch die Zungenfurche teilt sich die Zungenoberfläche in zwei Teile.

Über die gesamte Zungenoberfläche verteilen sich zahlreiche Papillen (Zungenwärtchen/Papillae), die anders geformt sind.

Wegen der unterschiedlichen Funktion unterscheidet man zwischen mechanischen Papillen und Geschmackspapillen.

Mechanische Papillen: Die fadenförmigen Papillen sind die Wichtigsten. Sie stehen in diagonalen Reihen über die ganze Zunge.

Bei der Katze handelt es sich um starke Hornzähne, die sich wie eine feine Drahtbürste anfühlen. Diese sind dazu da, dass die Katze Flüssigkeiten aufnehmen kann, die sich in Tropfen zwischen den Papillen fangen, Fleisch von Knochen abraspeln und ihr Fell kann sie damit säubern und ordnen.

Geschmackspapillen: Diese sind für die Aufnahme von jeglichen Geschmacksreizen verantwortlich.

Katzen besitzen auch nur wenige der Geschmacksnerven, die ein Mensch hat und können salzig, bitter und sauer schmecken.

Laut Studien sollen Katzen süß nicht schmecken können. Ihr Zungenschlag beträgt beim Trinken 4x pro Sekunde!

### **2.1.7 Speichel & Speicheldrüsen**

Das sogenannte Sekret der großen und kleinen Speicheldrüsen ist der Speichel (Saliva). Speicheldrüsen sind exokrine Drüsen, die den Speichel bilden und damit die Gleitfähigkeit zum Abschlecken eines Bisses erzeugen.

Bei Katzen gibt es **drei große Speicheldrüsen**:

- die Ohrspeicheldrüse (Glandula parotidea)  
Diese sondert ein dünnflüssiges Sekret ab.
- die Unterkieferspeicheldrüse (Glandula mandibularis)  
Diese ist bei Tieren überwiegend mukös.
- und die Unterzungspeicheldrüse (Glandula sublingualis)  
Diese ist überwiegend serös.

Darüber hinaus gibt es zahlreiche kleine Speicheldrüsen.

Die Funktion des Speichels besteht aus:

- Mundschleimhaut feucht halten
- Beim Durchmischen des Futters mit Speichel wird die Gleitfähigkeit des Nahrungsbreis erhöht und das Abschlucken ermöglicht.
- Speichel löst die Geschmacksstoffe aus der Nahrung
- Der Speichel enthält Antikörper

Bei Katzen wurden Wachstumsfaktoren im Speichel nachgewiesen. Diese haben wohl eine Bedeutung bei der Wundheilung. Durch den Speichel der Katze werden Keime abgetötet. Katzen haben keine Verdauungsenzyme im Speichel.

### **2.1.8 Rachen (Pharynx)**

Dies ist der trichterförmige Abschnitt des Verdauungstrakts, der zwischen Mundhöhle und Speiseröhre liegt.

Die Funktion des Rachens liegt bei der Verdauung und hat auch Anteil beim Atmen.

In der Rachenhöhle findet man folgende Öffnungen:

- Zwei Öffnungen zur Nasenhöhle
- Zwei Öffnungen zur Ohrtrumpete
- Eine Öffnung zum Kehlkopf
- Eine Öffnung zur Speiseröhre





## **2.2 Vorderdarm**

Dieser besteht aus der Speiseröhre und dem Magen.

### **2.2.1 Speiseröhre**

Die Speiseröhre ist ein häutig-muskulöser Schlauch, ausgekleidet von einer Schleimhaut. Sie stellt die Verbindung zwischen Schlund und Magen dar und leitet die Nahrung durch peristaltische Bewegungen vom Rachen zum Magen.

Diese ist dehnbar und durch das Sekret von den dort sitzenden Drüsen wird die Nahrung gleitfähig gemacht.

Außerdem ist sie mit zwei Schließmuskeln ausgestattet, damit keine Luft in den Magen bzw. Magensäure in die Speiseröhre gelangt.

### **2.2.2 Magen (Gaster, Ventriculus)**

Der Magen speichert nicht nur die Nahrung zeitweise, sondern bereitet diese auch für die Verdauung im Dünndarm vor. Durch sogenannte peristaltische Bewegung der Magenwand wird die Nahrung weiter zerkleinert, Magensaft beigemischt und in Etappen an den Dünndarm weitergegeben. Der Magen liegt zwischen Speiseröhre und Zwölffingerdarm (Duodenum). Er ist ein Hohlorgan und sehr dehnbar, da Karnivoren große Mengen ihrer Beute fressen.

### **2.2.3 Magendrüsen**

Der Magen wird in drei Drüsenregionen unterteilt:

- Cardidrüsenzzone (muköse Sekrete)
- Fundusdrüsenzzone (Enzyme, Salzsäure und muköse Sekrete)
- Pylorusdrüsenzzone (muköse Sekrete)

Die Drüsen bei der Katze sind gleichmäßiger verteilt.

Die Nahrung benötigt zwischen 25 Minuten und 7,5 Stunden, um den Magen zu passieren.

## **2.3 Die Bauchspeicheldrüse (Pankreas)**

Die Pankreas liegt quer im Oberbauch zwischen Zwölffingerdarm und Magen.

Die Bauchspeicheldrüse besitzt eine exokrine (nach außen absondernde) und endokrine (in das Blut absondernde) Funktion.

Exokrine Funktion: hier produziert die Pankreas Verdauungsenzyme.

Endokrine Funktion: Es werden Hormone in das Blut ausgeschüttet, die den Blutzuckerspiegel beeinflussen.



### 2.3.1 Verdauungsenzyme

In der Pankreas werden Verdauungsenzyme produziert mit unterschiedlichen Funktionen:

Peptidasen sind Enzyme, die Proteine oder Peptide spalten können. Wenn größere Proteine gespalten werden, werden sie auch als Proteasen bezeichnet.

Lipase sind Enzyme, die von Lipiden wie Glyceriden oder Cholesterinestern freie Fettsäuren abspalten.

Amylase wird in der Bauchspeicheldrüse und in den Speicheldrüsen der Mundhöhle gebildet und spaltet die Kohlenhydrate im Nahrungsbrei zu einfachen Zucker.

Bicarbonat und Wasser werden von der Bauchspeicheldrüse ausgeschüttet, um die Säure zu neutralisieren.

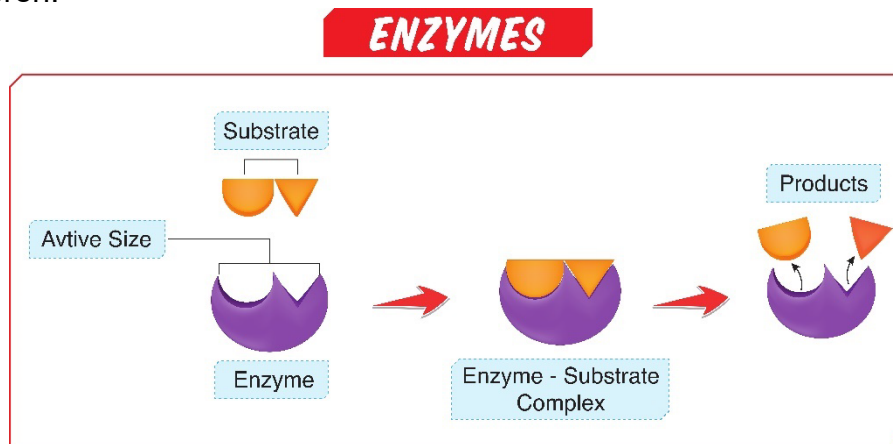


Foto: Shutterstock Nr. 2217628213

### 2.4 Mitteldarm (Dünndarm-Intestinum tenue)

Dieser beinhaltet den Zwölffingerdarm, den Leerdarm und den Hüftdarm.

Alle Nährstoffe werden über den Dünndarm aufgenommen.

Aufgabe des Dünndarms ist, die vom Magen aufbereitete Nahrung mit der Hilfe von Bauchspeicheldrüsenenzymen und auch der Galle zu verarbeiten.

So können die einzelnen Parameter durch die Dünndarmschleimhaut in die Blutbahn übergehen und vom Körper verwertet werden. Das was unverdaulich ist, geht weiter in den Dickdarm.

Der Dünndarm bei der Katze hat ein Verhältnis von 4:1 zur Körperlänge.

Um den Dünndarm zu passieren, braucht die Nahrung zwischen 2,25 und 3,0 Stunden.

#### Drüsen des Dünndarmes:

Brunner-Drüsen, die Becherzellen und die Lieberkühn-Drüsen

#### Darmflora

Die Darmflora wird auch Mikrobiom genannt. Der Darmtrakt wird hauptsächlich von Bakterien besiedelt. 70-80 % des Immunsystems liegen im Darm (70 - 80 % der Abwehrzellen liegen im Darm).



Die Darmflora ist im Dünndarm anders als im Dickdarm.

### Dünndarmwand

Sie besteht aus folgenden Schichten:

- Darmschleimhaut (Mukosa)
- Submukosa
- Muskelschicht
- Bauchfell

### Darmschleimhaut

Die Darmschleimhaut erneuert sich innerhalb von drei bis sechs Tagen.

### **2.4.1 Zwölffingerdarm (Duodenum)**

Der Name Duodenum kommt aus der Humananatomie. Bei Menschen ist der Abschnitt so lang, wie zwölf Finger breit sind.

Bei der Katze ist dieser ca. 10 cm lang. Obwohl die Größenverhältnisse nicht stimmen, hat man es in der Tieranatomie übernommen.

Der Zwölffingerdarm schließt sich an den Magenausgang an und liegt nahe der Leber und an der Bauchspeicheldrüse. In das Lumen (Innendurchmesser) münden der Gallengang der Leber und die Ausführungsgänge der Bauchspeicheldrüse.

Der Nahrungsbrei wird durch Gallenflüssigkeit neutralisiert.

Dort sind eine Vielzahl von Verdauungsenzymen ansässig und es findet der Großteil der Verdauung statt.

Zwölffingerdarm, sowie Leerdarm, verfügen über sogenannte Darmzotten und somit werden erste Spaltprodukte der Verdauung in den Körper aufgenommen und auch abtransportiert.

Gallensekret bei der Katze: Diese enthält weitaus weniger Taurodeoxycholsäure, als beim Hund. Die Gallensäuren werden bei der Katze mithilfe von Taurin umgewandelt.

### **2.4.2 Leerdarm (Jejunum)**

Dieser ist 0,7 bis 1,2 Meter lang und somit der längste Abschnitt des Dünndarms.

Die Spaltung der Nährstoffe wird hier fortgesetzt.

Meistens ist dieser Abschnitt leer oder nur mit geringem dünnflüssigem Speisebrei gefüllt - daher der Name.

### **2.4.3 Hüftdarm, Krummdarm (Ileum)**

Dies ist der letzte Abschnitt des Dünndarms, der dann in den Blinddarm mündet.

Nur wenige Nährstoffe und ein ganz geringer Anteil Wasser werden hier resorbiert.

Die Gallensäure wird hier fast vollständig resorbiert.

## **2.5 Enddarm (Dickdarm-Intestinum crassum)**

Dieser besteht aus:

- Blinddarm
- Grimmdarm
- Mastdarm

### **2.5.1 Blinddarm (Caecum)**

Dieser ist bei der Katze sehr klein und auch der Wurmfortsatz fehlt. Es ist ein blind endender Sack.

Hier werden von Bakterien die Futterreste zersetzt und die Vitamine gebildet. Überwiegend die B-Vitamine.

Die Fleischfresser (Carnivoren) haben eine eingeschränkte Fähigkeit, Rohfasern zu verdauen.

Bei der Katze findet hier keine mikrobische Fermentierung statt.

### **2.5.2 Grimmdarm (Colon)**

Dies ist der Hauptteil des Dickdarms und wird in drei Abschnitte unterteilt:

- Der erste Abschnitt steigt rechts in der Bauchhöhle nach oben - aufsteigender Grimmdarm.
- Der zweite Teil wechselt in seinem Verlauf von der rechten Körperseite auf die linke, wird daher als querverlaufender Grimmdarm bezeichnet.
- Der dritte Abschnitt zieht auf der linken Körperhälfte in Richtung Becken - absteigender Grimmdarm.

Die letzten Futterreste werden hier aufgespalten. Die hauptsächliche Funktion dient der Wasserrückgewinnung aus dem fäkalen Material.

### **2.5.3 Mastdarm (Rektum)**

Der Mastdarm ist der letzte Abschnitt des Dickdarms. Er liegt in der Beckenhöhle und ist nur im Anfangs- und Mittelteil von Bauchfell überzogen. Hier wird Unverdauliches gespeichert, bevor es aus dem After geschieden wird.

Auch während der Verweildauer wird dem Kot noch Wasser entzogen.



### 3. Leber und Gallenblase

Über ca. 1500 Funktionen verfügt die Leber (Hepar). Sie ist das größte Organ, liegt unterhalb des Brustfells und wird durch die Rippen geschützt.

Beim Hund wiegt die Leber ca. 125 g bis 1,4 kg (je nach Größe).

Die Leber ist eines der wichtigsten Organe mit ca. 1500 Funktionen.

Die wichtigsten Aufgaben sind:

- Durch die Leber werden körpereigene und körperfremde Stoffe entgiftet und für die Nieren ausscheidungsfähig gemacht.
- Auch der Blutzuckergehalt wird durch die Leber aufrechterhalten mit Hilfe von Insulin.
- Regelung des Fettstoffwechsels
- Regelung des Eiweißstoffwechsels
- Produktion der Gallenflüssigkeit
- Bildung und Abbau von Cholesterin
- Abbau von Sexualhormonen
- Außerdem speichert sie Eisen
- Bildung von Blutzellen
- Spielt eine Rolle als Blutspeicher
- Abbau von Hämoglobin
- Reguliert den Wasserhaushalt
- Hilft die Körpertemperatur konstant zu halten
- Bildung von Gerinnungsfaktoren
- Speichert u. a. verschiedene, fettlösliche Vitamine und Spurenelemente

Die Leber ist als einziges Organ in der Lage nachzuwachsen.

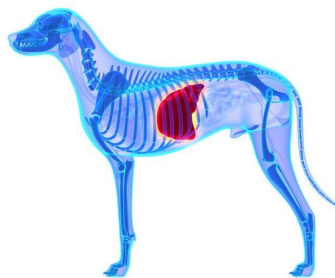


Foto: Fotolia

Katzen verfügen über Leberenzyme, um Protein zu verstoffwechseln. Diese sind ständig aktiv.

Die Gallenblasengänge von Hund und Katze sind unterschiedlich.

## Impressum

### **Herausgeber:**

Naturheilschule Isolde Richter,  
Üsenbergerstraße 11 + 13, 79341 Kenzingen, Tel. 07644 /927 883-0

**Verantwortlich für den Inhalt:** Tierheilpraktikerin Julia Harmening©

**Benutzerhinweis:** Medizinische Erkenntnisse und medizinische Produkte unterliegen einem steten Wandel, Herausgeber und Autor dieses Werkes bemühen sich intensiv dem aktuellen Wissensstand zu entsprechen, dies entbindet den Benutzer nicht von seiner Sorgfaltspflicht sich anhand der Angaben der Beipackzettel der verordneten Präparate in Eigenverantwortung der Richtigkeit der Angaben zu vergewissern.

**Rechte:** Das Werk einschließlich aller seiner Teile ist urheberrechtlich geschützt.

**Titelbildnachweis:** ©shutterstock\_398519896\_Monika Wisniewska

**Anmerkung:** Dieses Skript dient als schriftliche Grundlage eines Seminars. Die Hinweise verstehen sich nicht ausschließlich und sollen insbesondere im medizinischen Ernstfall die Konsultation eines Arztes oder Heilpraktikers nicht ersetzen.

**Stand:** Ausgabe 2023

© Tierheilpraktikerin Julia Harmening, Ausgabe 2023, alle Rechte vorbehalten

Text, Bilder und Grafiken unterliegen dem Schutz des Urheberrechtes und anderer Schutzgesetze. Der Inhalt dieses Textes darf nicht kopiert, verbreitet, verändert oder Dritten zugänglich gemacht werden.



Dozentin  
Julia Harmening  
Tierheilpraktikerin

Julia Harmening wurde 1981 in Niedersachsen geboren und wuchs dort auch mit Tieren ländlich auf.

Nachdem sie eine Ausbildung im öffentlichen Dienst absolviert hatte, arbeitete sie in diesem Beruf bis zur Geburt ihres Kindes viele Jahre ganztags. 2010 zog ihre Seelenhündin Lilly bei ihr ein und einige Zeit später wurde eine Futtermittelallergie bei ihr festgestellt. Von diesem Zeitpunkt an beschäftigte sie sich mit dem Thema Ernährung/BARF, absolvierte die Ausbildung zur Ernährungsberaterin nach Swanie Simon. Danach folgten Ausbildungen im Bereich TCVM/Akupunktur sowie die Ausbildung zur Tierheilpraktikerin, Dorn-Therapie/Breuß Massage, Phytotherapie, Schüßler-Salze, Bach-Blüten, Mykotherapie, Homöopathie, Tierkommunikation und vieles mehr.

Seit 2019 lebt Julia mit ihrem Partner und Kind, 3 Jack Russel und 3 Bengalkatzen in Gifhorn und arbeitet dort in eigener Praxis.

Seit mehreren Jahren ist sie als Dozentin bundesweit tätig und hat vor einiger Zeit die Ausbildung zur Heilpraktikerin begonnen.

WEBSEITE: <https://www.barf-beratung.com/>

# Isolde Richter

## Naturheilschule

Tagesschule • Fernschule • Onlineschule

[www.Isolde-Richter.de](http://www.Isolde-Richter.de)

Üsenbergerstr. 11-13 / 79341 Kenzingen

Tel.(+49)7644 927883-0 / Fax: (+49)7644 927883-40

Info@Isolde-Richter.de / [www.Isolde-Richter.de](http://www.Isolde-Richter.de)

